

برگشت (/IACLD/Panel/Labs/Answers/45212)

چاپ

دوره چهل و هشتم تابستان 1403

## H1 Results

## شمارش رتیکولوسیت ها

کد نمونه 1422	EQAP-10814	آزمایشگاه نوبل
---------------	------------	----------------

شرح مختصر بیمار لام 1:

خانم 24 ساله تحت درمان با آهن تزریقی یک ماه بعد از درمان مراجعه کرده است. پزشک درخواست تست CBC داده که دارای اندکسهای به قرار زیر بود، پزشک در نوبت دوم از ارزیابی بیمار درخواست تست رتیک و RPI نمود که گستره لام مذکور تهیه و در سامانه سیستم میکروسکوپ مجازی CaseViewerPro جهت بررسی و گزارش، قابل مشاهده میباشد:

WBC:16800/ul

RBC: $4.8 \times 10^6$ /ul

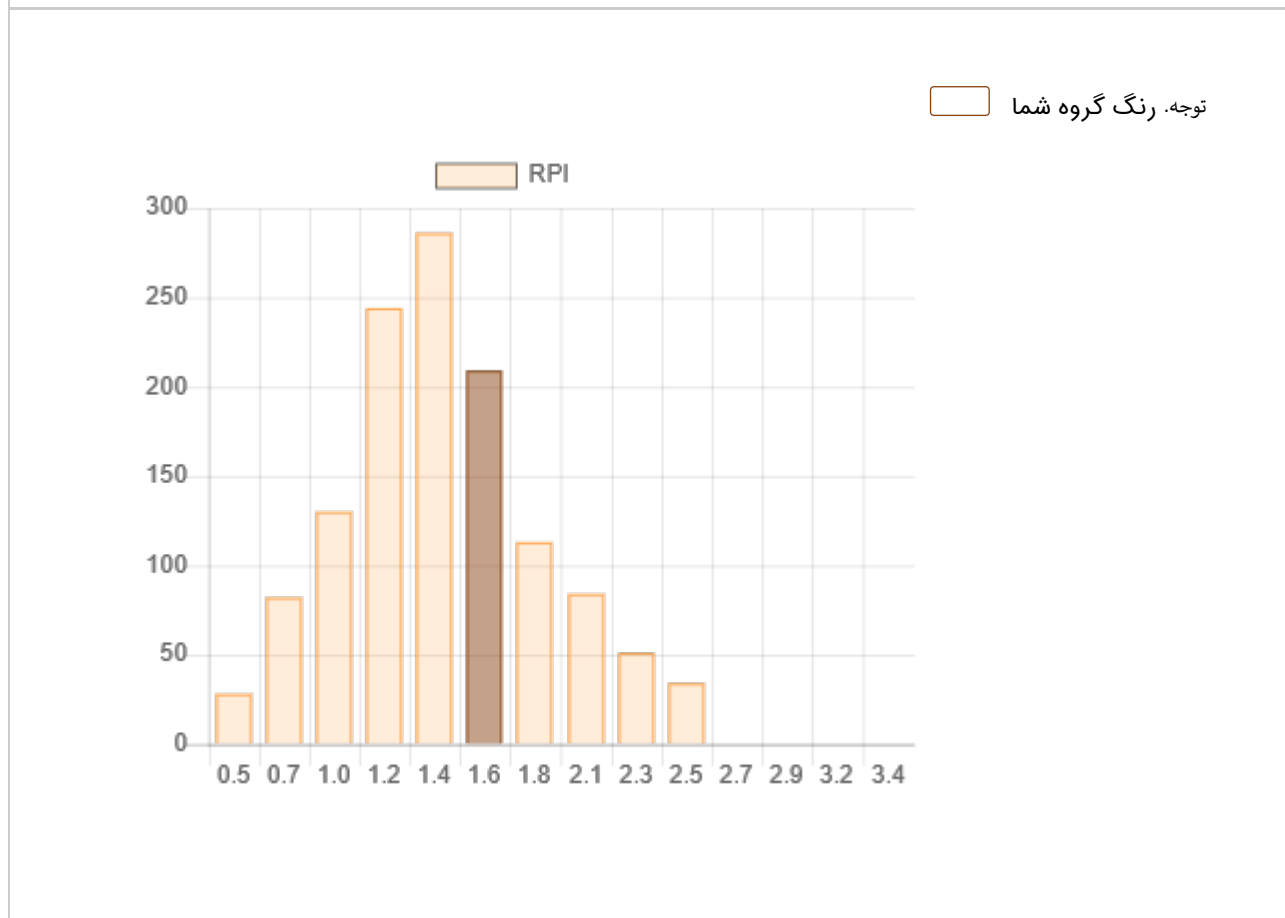
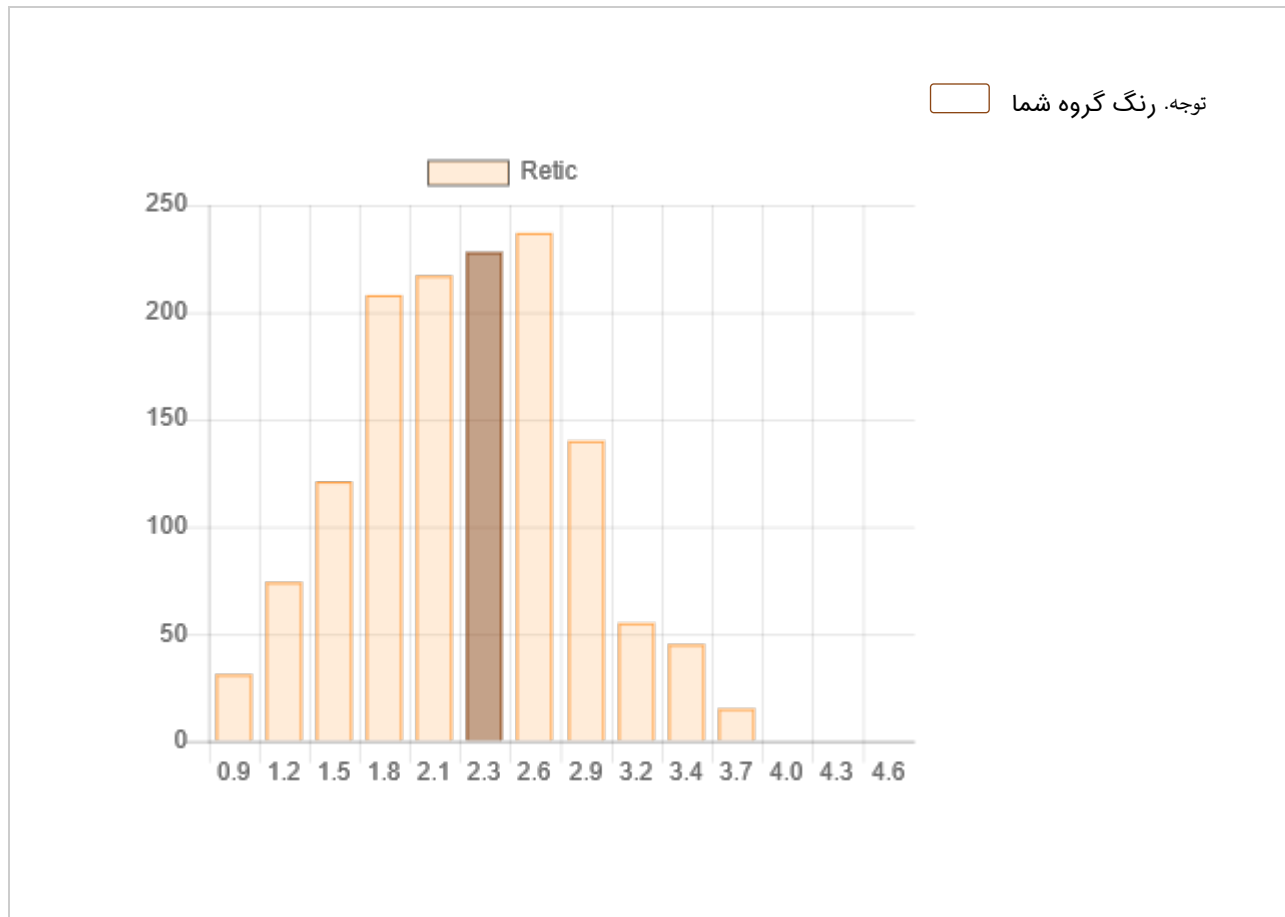
HB: 12.0g/dl

HCT:37.9%

عملکرد عالی (رنگ آبی)	DI	< 0.5
عملکرد مطلوب (رنگ سبز)	DI	0.5 - 1.0
نتیجه قابل قبول اما در حدود مرز (رنگ زرد)	DI	1.0 - 2.0
نیاز به بررسی روش و کنترل کالیبراسیون (رنگ نارنجی)	DI	2.0 - 3.0
وجودنقص و نیاز به پیگیری فوری (رنگ قرمز)	DI	> 3.0
نتیجه گزارش شده خارج از محدوده است (Out Of Range)	DI	> 10.0

برای مشاهده آنالیز آماری تمامی همگروه ها، در جدول زیر بر روی نام آنالیت مورد نظر کلیک کنید.

Parameter	Correct	Lab.Result	DI	Total Labs	No Answers	Init. Count	Init. Mean	Init. SD	Weight. Count	Weight. Mean	Weight. SD	%CV	Seen	Not Seen
HBody	not seen												78	960
HeinzBody	not seen												160	887
Retic	2.4	2.40	0.53	1503	4	1499	2.75	8.27	1371	2.22	0.59	26.72		
RPI	1.4	1.60	0.80	1503	138	1365	1.77	3.68	1261	1.43	0.43	30.17		



**Copyright © 2024 IACLD. All rights reserved.**